

FALLBERICHT

380 Das maligne alimentäre Lymphom mit renaler Beteiligung bei einer Britisch Kurzhaar Katze

Bianca Mortensen, Anne Tiede, Stefanie Bruhn

FALLBERICHT

391 SRY-negatives 78,XX Sex Reversal Syndrom bei einem Heideterrier

Christine Müller, Hana Hünigen, Johanna Plendl, Jörn Bullerdiek, Sabine Bartnitzke, Stefan Markus Niehues, Christian Kloß

ATF-ANERKANNTE INTERAKTIVE FORTBILDUNG

404 Leitfaden zur Interpretation der Herzsilhouette auf dem Röntgenbild beim Kleintier

Antje Hartmann

DGK & DVG-NACHRICHTEN

430 Arbeitsgruppe „Kleinsäuger“ der DGK-DVG

432 Termine

LABOR, PRAXIS & INDUSTRIE

438 Peri-operative Analgesie bei Hund und Katze: Erfahrungen mit Robenacoxib

INDUSTRIE

438 Nachrichten aus der Industrie

STELLEN & PRAXEN

440 Angebote und Gesuche

IMPRESSUM & HINWEISE FÜR AUTOREN

443 Pflichtangaben

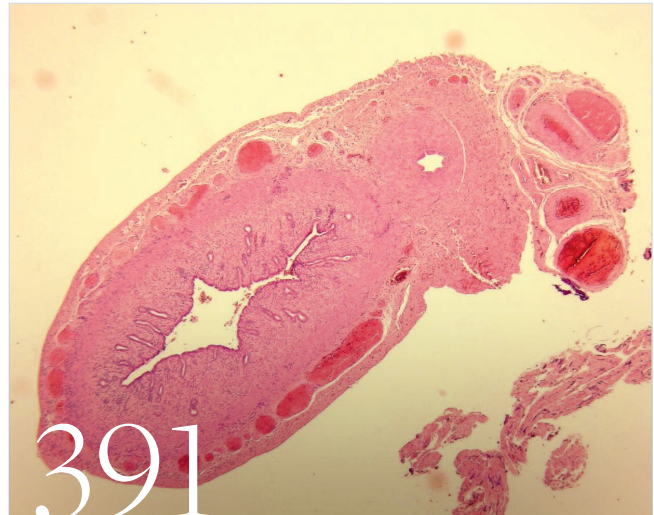


Foto: Institut für Veterinär-Anatomie, FU Berlin

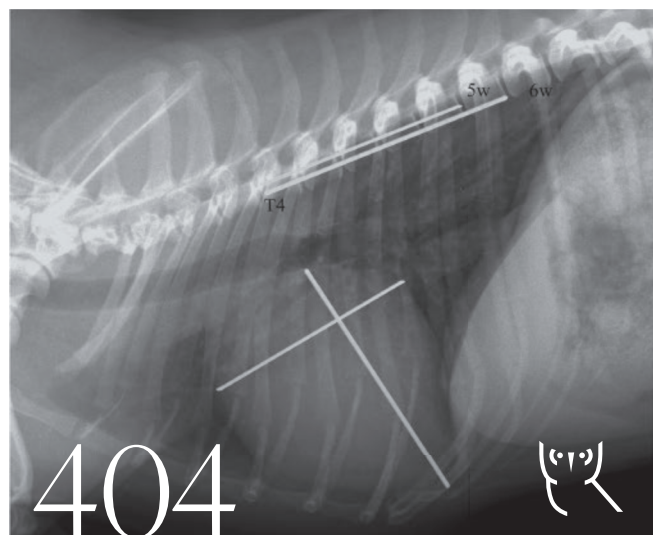


Foto: Hartmann

Die Schriftleitung der Kleintierpraxis



Barbara Kohn

Prof. Dr.
Barbara Kohn



Reto Neiger

Prof. Dr.
Reto Neiger



Michael Fehr

Prof. Dr.
Michael Fehr



Patrick Kircher

Prof. Dr.
Patrick Kircher

Begründet von

Prof. Dr. Dr. Dr. h. c.
Wilhelm Rieck und
Prof. Dr. Dr. h. c.
Konrad Ullrich

Schriftleitung

Prof. Dr. Barbara Kohn
Prof. Dr. Reto Neiger
Prof. Dr. Michael Fehr
Prof. Dr. Patrick R. Kircher